

## **Chapter 9**

### **Discussie en Samenvatting**



In dit proefschrift hebben we het Leidse cohort van patiënten met paragangliomen geëvalueerd. Een aanzienlijk deel van deze patiënten is drager van mutaties in de succinaat dehydrogenase genen. In de algemene discussie zullen we de volgende onderwerpen bespreken:

## **9.1 Mutaties in de succinaat dehydrogenase genen en paragangliomen**

## **9.2 Klinische aspecten van familiale paragangliomen**

### 9.2.1 Genotype-fenotype associaties

### 9.2.2 Kwaliteit van leven en subjectieve slaapkarakteristieken in patiënten met hoofd-hals paragangliomen

### 9.2.3 De noodzaak om patiënten met hoofd-hals paragangliomen te screenen op catecholamine exces

### 9.2.4 Maligne paragangliomen

## **9.3 Diagnostiek van paragangliomen**

### 9.3.1 Biochemische testen

### 9.3.2 Beeldvorming

## **9.4 Behandeling van paragangliomen**

### 9.4.1 Hoofd-hals paragangliomen

### 9.4.2 Feochromocytomen en extra-adrenale paragangliomen

## **9.5 Samenvatting**

## **9.1 Mutaties in de succinaat dehydrogenase genen en paragangliomen**

Paragangliomen zijn vaatrijke tumoren die een nauwe relatie hebben met het autonome zenuwstelsel. Verschillende kiembaanmutaties in de genen die coderen voor de 4 bouwstenen van het met het mitochondriale complex II geassocieerde succinaat dehydrogenase (SDH), zijn recentelijk geïdentificeerd als erfelijke oorzaken voor paragangliomen en feochromocytomen die in familiair verband voorkomen.

Alhoewel erfelijke patronen in hoofd-hals paragangliomen al veel langer werden vermoed, was het van der Mey *et al.* die voor de eerste maal een geslachtsspecifieke transmissie van de ziekte beschreef, *maternale imprinting* genoemd (1). Maternale imprinting betekent dat alleen diegenen die het gemuteerde gen van vaderszijde hebben geërfd de ziekte zullen kunnen ontwikkelen. Door grote Nederlandse families te onderzoeken met behulp van genetisch koppelingsonderzoek konden er uiteindelijk 2

verdachte plaatsen op het genoom worden ontdekt: PGL1 op chromosoom 11q23 en PGL2 op chromosoom 11q13 (2-4). Sindsdien is er aanzienlijk bewijs geleverd voor een gezamenlijke 'founder' in hoofd-hals paragangliomen in Nederland (5).

Deze SDH-mutaties leiden tot mitochondriale dysfunctie en dientengevolge tot accumulatie van succinaat en andere metabolieten. Mitochondria zijn cellulaire organellen die ATP produceren als een intermediaire bron voor energie. De met de binnenste mitochondriale membraan verbonden elektronentransportketen (ook wel ademhalingsketen genaamd) en de met de mitochondriale matrix geassocieerde Krebscyclus (citroenzuurcyclus) zijn nauw met elkaar verbonden om een maximale efficiëntie in ATP-productie (lees: energie) te verkrijgen onder aërobe omstandigheden (6). Vijf mitochondriale complexen nemen deel in de elektronentransportketen. Complex II bestaat uit de 4 componenten van SDH (de subunits A, B, C, and D). Mutaties in deze SDH-genen leiden tot verlies van functionele of structurele integriteit van het complex II dat een belangrijke rol speelt in de overdracht van elektronen. Naast de hierboven beschreven rol in het energiemetabolisme, spelen mitochondria hoogstwaarschijnlijk ook een belangrijke rol bij de detectie van intracellulaire zuurstof en bij de regulatie van apoptose (6-8). Door hun nauwe relatie met de cellulaire respiratie kunnen mitochondria functioneren als een intracellulaire zuurstof-sensor (7).

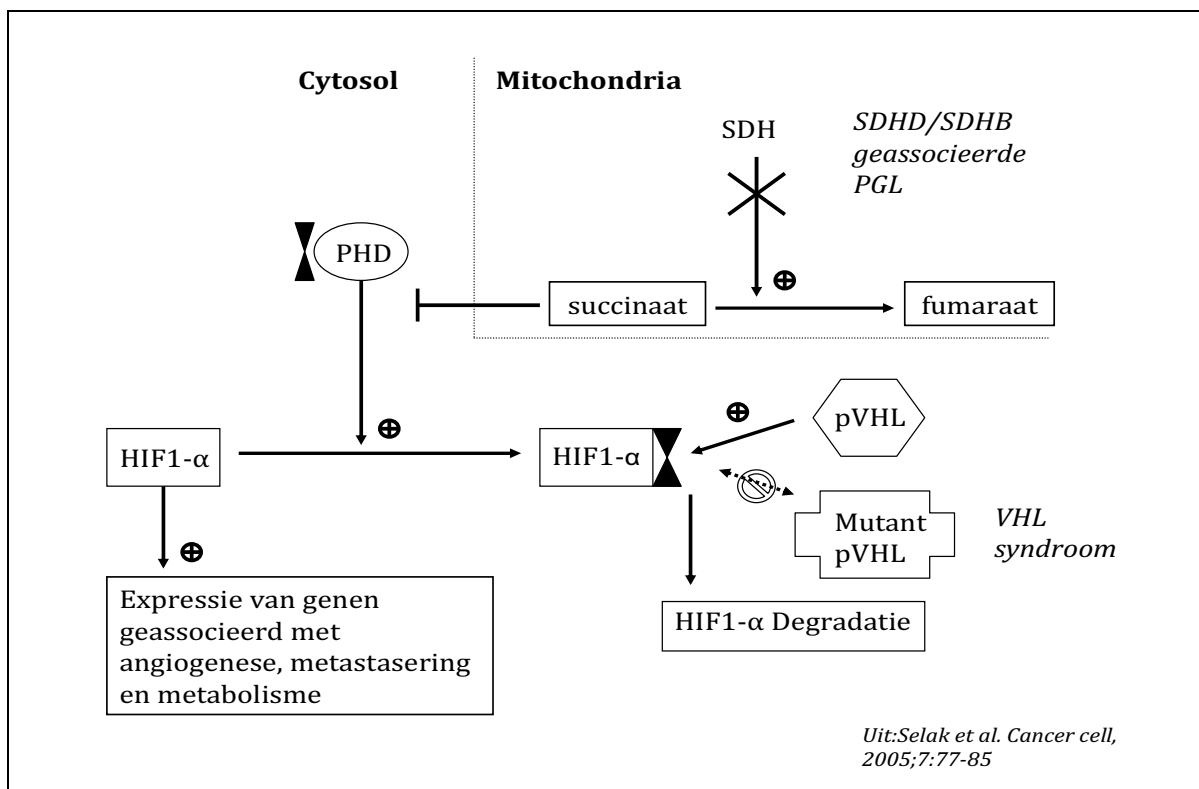
Mutaties in deze SDH-genen kunnen leiden tot meer of minder activiteit van complex II met een bijbehorende aanpassing van de membraansamenstelling met een verandering in resistentie voor apoptose als gevolg (6). Daarnaast leidt verminderde activiteit van SDH tot een toegenomen vorming van zuurstofradicalen, waarvan beschreven is dat deze kunnen leiden tot verminderde apoptose en toegenomen celproliferatie via verschillende mechanismen (9-11). Dysfunctie van SDH kan leiden tot de activatie van hypoxie-gerelateerde mechanismen zoals de stabilisatie van *Hypoxie Induceerbare Factor* (HIF) en de expressie van *Vasculair Endotheliale Groei Factor* (VEGF) in SDHD-geassocieerde paragangliomen (12;13).

Opvallenderwijs is het von Hippel Lindau (VHL) syndroom (een ander erfelijk feochromocytom syndroom) ook geassocieerd met HIF1- $\alpha$  stabilisatie, omdat het gemuteerde VHL gen product leidt tot verminderde degradatie van HIF1- $\alpha$ . Het normale VHL eiwit bindt aan het HIF1- $\alpha$  in een zuurstofafhankelijke manier en stimuleert de afbraak van HIF1- $\alpha$ . Deze binding is gereguleerd door hydroxylering van 2 specifieke prolylgroepen en wordt gekatalyseerd door het enzym HIF- $\alpha$ -prolylhydroxylase (PHD). Het bijzondere is dat deze enzymen worden geremd door de accumulatie van succinaat hetgeen is geassocieerd met een vermindering van de SDH-activiteit zoals in erfelijke paragangliomen het geval is (Figuur 1). Blijkbaar is er een overeenkomst in de pathogenese van SDH-mutatie geassocieerde paragangliomen en feochromocytomen gerelateerd aan het VHL syndroom (11).

In het algemeen leiden SDH-mutaties tot verminderde apoptose, toegenomen formatie van zuurstofradicalen en activatie van een hypoxische proliferatieve reactie onder aërobe omstandigheden, ook wel *pseudo-hypoxie* genoemd. Deze staat van

chronische *pseudo-hypoxie* in cellen met SDH-dysfunctie kan bijdragen aan de ontwikkeling van tumoren in de cellen oorspronkelijk afkomstig van de neurale lijst. Een belangrijke vraag blijft echter waarom deze kiembaanmutaties, aanwezig in het gehele lichaam, specifiek leiden tot paragangliomen. Men kan speculeren dat bepaalde genen een weefselspecifieke expressie hebben in die weefsels die oorspronkelijk uit de neurale lijst afkomstig waren en op die manier leiden tot een ideale omgeving voor de ontwikkeling van tumoren. Interessant is dat het glomus caroticum het meest duidelijke paraganglion in the hoofd-hals gebied is en normaliter functioneert als een chemoreceptor voor zuurstof. Omdat alle paragangliomen in de embryonale fase ontstaan zijn uit dezelfde neurale lijst cellen, is het idee van een aangeboren 'zuurstofsensitiviteit' in deze weefsels die afkomstig zijn van de neurale lijst uiterst aantrekkelijk. In paraganglia zouden mitochondria zich hebben kunnen ontwikkelen tot een veel gevoeliger chemoreceptor voor zuurstof dan in andere cellen in het lichaam.

**Figuur 1: Model voor een mogelijke relatie tussen succinaat dehydrogenase (SDH) en het von Hippel Lindau eiwit (pVHL) in de pathogenese van paragangliomen**



Legenda: Afname SDH-activiteit in SDH-mutatiedragers leidt tot accumulatie van succinaat in de mitochondria en het cytosol. Dit remt het enzym prolylhydroxylase wat nodig is om HIF1-α af te kunnen laten breken door het VHL-eiwit (pVHL). In het VHL-syndroom, is het gemuteerde eiwit niet goed in staat te binden en wordt derhalve de afbraak van HIF1-α geremd. Zowel de mutaties in SDH als VHL leiden tot een stabilisatie van HIF1-α met een proliferatieve celreactie als gevolg.

Dit idee wordt ondersteund door studies die hebben beschreven dat paragangliomen prevalenter zijn in mensen die leven op grotere hoogten, hetgeen suggestief is voor de rol van hypoxie in tumorvorming (14;15). Wij denken dat klinische studies naar genotype-fenotype associaties (**Hoofdstukken 3, 4, 5 en 6**) verder zullen bijdragen aan de ontwikkeling van nieuwe ideeën aangaande de pathogenese van paragangliomen.

## **9.2 Klinische aspecten van familiale paragangliomen**

### **9.2.1 Genotype-fenotype associaties**

De ontdekking van de met de paragangliomen geassocieerde SDH-genen heeft de kennis over paragangliomen revolutionair veranderd. De mutaties van de SDH-subunits (SDHB, SDHC, en SDHD) lijken elk geassocieerd met een specifiek fenotype. Draggers van SDHD-mutaties presenteren zich meestal met hoofd-hals paragangliomen en multifocale tumoren (16), terwijl de kans op maligne ontaarding relatief gering is, zoals beschreven in dit proefschrift (**hoofdstuk 5**). SDHB-mutaties daarentegen resulteren vaak in extra-adrenale localisaties en gemetastaseerde ziekte (in tot 50% van de patiënten) (16-19). Echter, de meeste van deze studies hebben patiënten geïncludeerd met zeer veel verschillende subtypen mutaties binnen deze afzonderlijke SDH-genen.

In Leiden, heeft het zogenaamde ‘foundereffect’ ervoor gezorgd dat er genetische clustering is opgetreden met daardoor een extreem hoge prevalentie van één enkele SDHD-mutatie, de SDHD-c.274G>T (p.Asp92Tyr) mutatie. Daarom waren wij in staat in dit proefschrift een groot cohort van hoofd-hals paraganglioompatiënten met precies dezelfde mutatie te evalueren. Dit bood een uitgesproken mogelijkheid om genotype-fenotype relaties in SDHD-gerelateerde paragangliomen te beschrijven.

### **9.2.2 Kwaliteit van leven en subjectieve slaapkarakteristieken in patiënten met hoofd-hals paragangliomen**

Hoofd-hals paraganglia hebben in de belangstelling van onderzoekers gestaan sinds de ontdekking van het glomus caroticum door Albrecht von Haller (1708-1777) in 1742 in Leiden. Meerdere dissertaties over hoofd-hals paragangliomen zijn verdedigd aan de Universiteit Leiden (voor een overzicht van de recentere proefschriften, zie einde dit proefschrift). Een van de essentiële problemen van de behandeling van hoofd-hals paragangliomen is de nauwe relatie die glomustumoren hebben met vasculaire en neuronale structuren. Dit leidt tot een moeizame balans tussen klachten primair gerelateerd aan de tumor zelf en de klachten die veroorzaakt kunnen worden door de complicaties van een operatieve ingreep in de directe omgeving van diezelfde zenuwen. Het doel van chirurgie moet daarom niet zijn het verwijderen van de tumor *per se*, maar het voorkomen van morbiditeit, hetgeen is beschreven in het proefschrift van Jansen (20). In veel gevallen wordt door ons de voorkeur gegeven aan een afwachtend beleid, omdat hoofd-hals paragangliomen gewoonlijk een indolent groeipatroon en relatief goedaardig gedrag hebben. In dit kader is het essentieel om te weten welke

determinanten van morbiditeit de grootste impact hebben op patiënten met paragangliomen. Kwaliteit van leven onderzoek is specifiek gericht op effecten van ziekte op het fysieke, psychologische en sociale functioneren van patiënten (21). Alhoewel er consensus is dat een conservatief beleid een goed alternatief kan zijn voor chirurgie en het niveau van de te verwachten morbiditeit de belangrijkste determinant moet zijn, waren er voorafgaand aan dit proefschrift geen studies naar kwaliteit van leven beschikbaar bij hoofd-hals paragangliomen.

Derhalve hebben wij met behulp van gevalideerde vragenlijsten specifiek gericht op kwaliteit van leven (HADS, MFI-20, NHP, SF-36), de kwaliteit van leven geëvalueerd bij patiënten met hoofd-hals paragangliomen en deze vergeleken met een controlegroep (**hoofdstuk 2**). Tevens hebben wij meer specifieke vragen toegevoegd die gericht waren op ziektegerelateerde klachten zoals heesheid, hoofdpijn en slikklachten. Hierdoor waren wij in staat om die klachten te identificeren die de uitkomst van kwaliteit van leven het meeste beïnvloedden. De kwaliteit van leven scores in patiënten met paragangliomen waren significant lager op 12 van 21 punten in vergelijking tot eigen controles en in 18 van de 21 determinanten bij vergelijken met een voor leeftijd en geslacht gecorrigeerde controlegroep afkomstig uit voorgaande studies verricht in Leiden. In de MVI-20 vragenlijst rapporteerden patiënten meer algemene moeheid, fysieke moeheid, mentale moeheid en een vermindering in activiteit en motivatie. De scores in de NHP lijsten lieten een verschil zien in energie, emotionele reactie en sociale isolatie. Algemene gezondheidsbeleving, pijn en fysiek functioneren werden door patiënten slechter gescoord in de SF-36 vragenlijsten. Alhoewel angst en depressie niet significant verschilden tussen patiënten en hun eigen controlegroep, werd op deze punten door patiënten wel slechter gescoord dan door de algemene controlegroep. Met name heesheid werd gevonden als een onafhankelijke determinant met een negatief effect op kwaliteit van leven (**hoofdstuk 2**).

Tevens hebben we in dezelfde patiëntengroep systematisch de prevalentie van klachten onderzocht die meer specifiek gerelateerd zijn aan slaap (**hoofdstuk 3**). De reden voor dit aanvullende onderzoek was dat patiënten op de bovengenoemde vragenlijsten vaak moeheid aangaven en dat tijdens frequente patiëntencontacten op de polikliniek endocrinologie opvallend vaak slaapproblemen genoemd werden. Dit heeft geleid tot de hypothese dat de glomus caroticum tumoren, die immers ontstaan zijn uit de glomuscellen die fysiologisch functioneren als chemoreceptor voor zuurstof, een effect kunnen hebben op slaapfysiologie en derhalve een mogelijke bijdrage leverden aan de geobserveerde verminderde kwaliteit van leven. Opmerkelijk was dat de aanwezigheid van een glomus caroticum tumor een onafhankelijke voorspeller was van toegenomen slaperigheid overdag in vergelijking tot patiënten zonder glomus caroticum tumoren. Omdat heesheid opnieuw een belangrijke onafhankelijke voorspeller van klachten, activiteit en totaalscores was, werd hiermee het belang en de mate van klachten in hoofd-hals paragangliomen onderstreept (**hoofdstuk 2 and 3**).

**Klinische implicaties:** De resultaten gepresenteerd in **hoofdstuk 2** en in **hoofdstuk 3** onderstrepen het groeiende besef dat adequate patiëntenzorg allereerst een grondige evaluatie en classificatie behoeft van klachten die door de patiënt worden geuit. Dit geldt in nog sterkere mate als de keuze tussen chirurgie of afwachten voor een groot deel bepaald wordt door de expressie van deze zelfde klachten zoals juist het geval is in hoofd-hals paragangliomen. Tegenwoordig worden ‘patiëntentevredenheids-onderzoeken’ regelmatig gebruikt door de overheid, ziekenhuizen en media als een maat voor ‘kwaliteit van zorg’. Verder kan de door ons vermoedde relatie tussen hoofd-hals paragangliomen (met name de glomus caroticum tumoren) en slaperigheid gedurende de dag (**hoofdstuk 3**) meerdere gevolgen hebben. Toekomstige studies met meer objectieve slaaptesten moeten uitwijzen of patiënten met glomus caroticum tumoren standaard geëvalueerd dienen te worden voor eventuele slaapstoornissen. Er zal met name gekeken moeten worden naar het voorkomen van het slaapapnoe syndroom bij patiënten met deze tumoren. Dit kan niet alleen noodzakelijk blijken te zijn voor adequate anesthesie, maar ook essentieel zijn in de beslissing of bilaterale glomus caroticum tumoren unilateraal of bilateraal verwijderd zouden moeten worden. Gedetailleerde studies met polysomnografie en arteriële bloedgasanalyse in zowel de pre- als postoperatieve setting zijn derhalve noodzakelijk om de pathofysiologie verder te ontrafelen.

### **9.2.3 De noodzaak om patiënten met hoofd-hals paragangliomen te screenen op catecholamine excess**

De associatie tussen hoofd-hals paragangliomen en feochromocytomen werd al langer vermoed. In 2005 beschreven Van Houtum *et al.* dat de prevalentie van catecholamine excess in de Leidse SDHD-geassocieerde hoofd-hals paraganglioom populatie hoger was dan vooraf gedacht werd (22). Op het moment van die eerste studie hadden 15 van de 40 opeenvolgende patiënten (37.5%) verhoogde catecholamine excretie in de urine en een feochromocytoom of paraganglioom kon uiteindelijk worden gediagnosticeerd in 8 van deze 15 patiënten (20%). Een belangrijke observatie was verder dat er geen directe relatie gezien werd tussen de hoogte van de catecholaminespiegels en de in het algemeen aan catecholamine excess toegeschreven klachten (bijvoorbeeld hypertensie, palpitaties, hoofdpijn).

In de afgelopen jaren is daarom in Leiden de multidisciplinaire benadering verder geïntensiveerd. Alle patiënten geconsulteerd door de keel-neus-oor heekunde, de endocrinologie en/of de klinische genetica worden nu routinematig gescreend op catecholamine excess in plaats van selectief bij catecholamine-gerelateerde klachten zoals vroeger gangbaar was. Het doel van het includeren van alle opeenvolgende patiënten in het Leidse cohort was om de klinische en biochemische karakteristieken en de resultaten van beeldvormend onderzoek in dit cohort in kaart te brengen. In recente jaren hebben we meer dan 150 patiënten gevolgd waarin we 93 opeenvolgende patiënten met een SDHD-geassocieerd hoofd-hals paraganglioom hebben



geïdentificeerd. Dit is het grootste cohort met SDHD-gerelateerde hoofd-hals paragangliomen beschreven vanuit één medisch centrum. De resultaten van dit onderzoek worden beschreven in **hoofdstuk 4** van dit proefschrift. De initiële screening bestond uit het meten van 24-uurs urine-excretie van catecholamines in tweevoud, hetgeen herhaald werd met een interval van 2 jaar als initiële screening negatief werd bevonden. In de patiënten met een verhoogde excretie van catecholamines werd er verder beeldvormend onderzoek gedaan met behulp van [<sup>123</sup>I]-MIBG scintigrafie en een MRI en/of CT van abdomen en thorax. In 30 van de 93 patiënten werd er aanvullende beeldvorming naar feochromocytomen en extra-adrenale paragangliomen gedaan. Negenentwintig van deze patiënten hadden ook verhoogde catecholamine excretie in de 24-uurs urine op een of meerdere punten gedurende de follow-up, terwijl één patiënt geen verhoogde catecholamines liet zien. Intra-adrenale feochromocytomen konden worden gediagnosticeerd bij 12 patiënten. Bij 8 patiënten werden extra-adrenale paragangliomen gelokaliseerd in abdomen, mediastinum of kleine bekken ontdekt. Een belangrijke bevinding is dat 60% van de geïdentificeerde feochromocytomen en extra-adrenale paragangliomen bij de eerste screening werd ontdekt, terwijl in 40% van de gevallen pas na herhaalde biochemische follow-up de verhoogde catecholamines werden gevonden. Deze resultaten benadrukken de noodzaak om SDHD-mutatiedragers regelmatig biochemisch te screenen en levenslang onder controle te houden. Als deze routinematige screening op catecholamine exces niet was gedaan, zouden 8 van de 20 patiënten in onze studie (**hoofdstuk 4**) met feochromocytomen of extra-adrenale paragangliomen, mogelijk zijn ontslagen of in het geheel niet zijn onderworpen aan biochemische screening.

Sommige patiënten hebben zogenaamde ‘niet-secernerende’ paragangliomen. De klinische implicaties van deze entiteit zijn op dit moment niet goed bekend. De mogelijkheid van het voorkomen van deze ‘niet-secernerende’ tumoren werd nog eens onderschreven door een patiënt in **hoofdstuk 4**, waarbij een feochromocytoom werd gevonden en behandeld zonder dat er bij deze patiënt ooit catecholamine exces gevonden was. Anders gezegd, dit specifieke feochromocytoom zou nooit ontdekt zijn als het protocol niet zou zijn overtreden door aanvullend onderzoek te doen in deze SDHD-dragers zonder evident catecholamine exces. Het moet echter benadrukt worden dat het protocol volledig anders is voor patiënten met een SDHB-mutatie. Bij SDHB-patiënten is het sowieso noodzakelijk herhaald MRI onderzoek te verrichten onafhankelijk van urine of plasma uitslagen, omdat het risico op maligne ontaarding veel hoger is dan bij een SDHD-mutatie, hetgeen het meest voorkomende genotype in ons cohort is (17). Het zou daarom goed kunnen dat ‘niet-secernerende’ paragangliomen eerder ontdekt worden in die patiëntengroep.

**Klinische implicaties:** Patiënten met hoofd-hals paragangliomen hebben een sterk verhoogd risico op het ontwikkelen van feochromocytomen en paragangliomen op andere locaties. Catecholamine exces wordt vaak gevonden en kan desastreuze

consequenties hebben als dit niet vastgesteld en behandeld wordt voor het verrichten van een operatieve ingreep. Omdat de erfelijke predispositie niet zal verdwijnen, is levenslange, herhaaldelijke follow-up met protocollaire klinische, biochemische en radiologische screening noodzakelijk. Verder reduceert chirurgische verwijdering van hoofd-hals of andere paragangliomen het risico op het ontwikkelen van nieuwe tumoren op dezelfde of andere plaatsen niet. Sommige (intra-adrenale) paragangliomen zijn 'niet-secernerend' en worden dus niet gedetecteerd bij biochemische screening alleen. Zij zullen derhalve worden gemist als het door ons gevolgde follow-up protocol wordt gevolgd dat primair gericht is op catecholamine exces. De praktische gevolgen van deze 'niet-secernerende' paragangliomen zijn momenteel niet bekend. Het kan niet worden uitgesloten dat deze tumoren gedurende langere follow-up alsnog catecholamines gaan secernereren, zoals wel beschreven is bij sommige patiënten met het MEN2a syndroom.

#### 9.2.4 Maligne paragangliomen

In **hoofdstuk 5** rapporteren wij de resultaten van 5 patiënten met SDHD-geassocieerde maligne paragangliomen. Het maligne karakter werd aangetoond in de vorm van botmetastasen (n=2), een intra-thoracaal gelegen paraganglioom met lymfkliermetastasen, een lokaal invasief hoofd-hals paraganglioom met destructie van het os petrosus en een lokaal invasief blaas paraganglioom met lymfkliermetastasen, respectievelijk. Vier van de 5 patiënten ontwikkelden catecholamine exces gedurende de follow-up ten gevolge van een feochromocytoom (n=1), een extra-adrenaal paraganglioom (n=2) en een veronderstelde subklinische verhoging (n=1). Deze resultaten tonen aan dat maligne paragangliomen misschien vaker voorkomen dan tot nog toe werd geschat in dragers van de SDHD-mutatie. Daarnaast bleek dat dezelfde SDHD-mutatie kon leiden tot een extreme variatie in klinische presentatie van de ziekte. De eerste patiënt was gediagnosticeerd met hoofd-hals paragangliomen in 1972 en de botmetastasen werden pas ontdekt in 2002, waarbij zij 2 jaar na de maligne dedifferentiatie is overleden. De tweede patiënt was bekend met hoofd-hals paragangliomen sinds 1975 en de botmetastasen werden in 1993 gediagnosticeerd. Deze patiënte heeft op dit moment echter geen klachten en verkeerd in stabiele toestand vele jaren na de aanvankelijke diagnose. Voor zover wij weten is zij een van de langst overlevende patiënten met een SDHD-geassocieerde maligne ziekte beschreven in de literatuur tot dusver. De door ons beschreven patiëntenserie toont derhalve aan dat patiënten met SDHD-mutaties kwaadaardige vormen van paragangliomen kunnen ontwikkelen met een extreem wisselend klinische fenotype. Wij schatten de prevalentie van maligne ziekte in SDHD-mutatiedragers op tenminste ~2.5%.

In **hoofdstuk 6** hebben we mediastinale paragangliomen beschreven die geassocieerd zijn met mutaties in de succinaat dehydrogenase genen (SDHD of SDHB) en agressief gedrag van de tumor. Alle 10 patiënten met primair mediastinale paragangliomen hadden kiembaanmutaties in een van de SDH-genen, 6 in SDHB and 4

in SDHD. Thoracale pijn of pijn in de rug waren de meest voorkomende symptomen (5 patiënten) en catecholamines en/of metanefrines waren verhoogd in 7 patiënten (70%; 5 verhoogde plasma normetanefrines, 2 gecombineerd met verhoogd dopamine, 1 verhoogd VMA). Daarnaast hadden 4 patiënten hoofd-hals paragangliomen en 2 patiënten hadden een eerdere operatie gehad aan een feochromocytoom of blaasparaganglioom. Gemetastaseerde ziekte kon worden gedocumenteerd in 6 patiënten (60%), en een eveneens aanwezige abdominale massa kon worden geïdentificeerd in één patiënt. Eén patiënt (patiënt 8 uit **hoofdstuk 6**) werd gediagnosticeerd met een 'niet-secernerend' maligne paraganglioom. Concluderend kunnen we zeggen dat alle patiënten met een mediastinaal paraganglioom moeten worden getest op mutaties in de SDH-genen.

**Klinische Implicaties:** In zeldzame gevallen kan SDHD-geassocieerde ziekte maligne zijn. Bij patiënten met een SDHD-mutatie wordt het screenen op catecholamine exces gebruikt als een eerstelijns onderzoek. De clinicus moet zich echter goed bewust zijn van het feit dat in zeldzame gevallen SDHD-geassocieerde paragangliomen maligne kunnen zijn. De diagnose van maligne dedifferentiatie kon in ons cohort vaker worden ontdekt op basis van klinische en radiologische gronden dan op grond van biochemische criteria. Dit gegeven ondersteunt ons protocol van levenslange, herhaaldelijke follow-up met gestructureerde klinische, biochemische en radiologische screening volgens een vaststaand protocol. Een belangrijk punt is echter dat we in ons protocol geen routinematige beeldvorming van de thorax gedaan hebben en we in ons onderzoek paragangliomen hebben gevonden met niet alleen extreem variabele klinische uitingsvormen maar ook met 'niet-secernerende' karakteristieken. We vermoeden derhalve dat de prevalentie van mediastinale paragangliomen and 'niet-secernerende' paragangliomen in SDHD-mutatiedragers hoger is dan tot dusver werd aangenomen. Vanwege de hoge prevalentie van maligniteit moeten in SDHB-patiënten in ieder geval alle geïdentificeerde tumoren worden verwijderd ongeacht het aan- of afwezig zijn van catecholamine excretie.

## 9.3 Diagnostiek van paragangliomen

### 9.3.1 Biochemische testen

Bij patiënten met een vermoeden op een feochromocytoom of een sympathisch extra-adrenaal paraganglioom is de eerste stap het verrichten van biochemisch onderzoek. Echter, biochemisch onderzoek moet niet alleen worden voorbehouden aan symptomatische patiënten en patiënten met een adrenaal incidentaloom, maar kan ook worden toegepast als een screeningsmethode in mensen met een verhoogd erfelijk risico op het ontwikkelen van een feochromocytoom of recidiverende ziekte. In overeenstemming hiermee zijn de door ons besproken resultaten (**hoofdstuk 4**) die de hoge prevalentie van feochromocytomen en extra-adrenale paragangliomen

onderschrijven in een erfelijk gepredisponeerd cohort. Traditionele biochemische testen bestaan uit het meten van 24-uurs urine en plasma catecholamines (noradrenaline, adrenaline en dopamine), en het degradatieproduct vanillylmandelic acid (VMA) in de 24-uurs urine. Echter, de metabolieten normetanefrine and metanefrine (afbraakproducten van noradrenaline en adrenaline, respectievelijk) worden continue geproduceerd door intracellulaire O-methylering na lekkage van de oorspronkelijke amines uit de cytoplasmatische reserves in chromaffine granulae en zijn derhalve onafhankelijk van de secretie van catecholamines zelf (23). Deze 'nieuwere' metabolieten zijn daarom veel accuratere testen om een feochromocytoom te diagnosticeren dan de conventionele catecholamines (24;25). Het te gebruiken referentie interval voor de metanefrines moet met name gericht zijn op het nastreven van een zo hoog mogelijke diagnostische sensitiviteit, met de specificiteit als een secundair streven, om het potentieel ernstige gevolg van een gemiste diagnose te voorkomen (25). In het Leids Universitair Medisch Centrum is de metanefrine assay vanwege logistieke redenen pas recent toegevoegd. Alhoewel wij in verband met het geringe aantal metanefrine resultaten (**hoofdstuk 4**) niet in staat waren de superioriteit te bewijzen in dit proefschrift, hebben we vooralsnog geen reden hieraan te twifelen.

Een opmerkelijke bevinding was dat de 24-uurs urine-excretie van de ge-O-methyleerde metaboliet van dopamine, 3-methoxytyramine, verhoogd was in 10 van de 30 patiënten. Dit kon echter patiënten betreffen met of zonder feochromocytomen, extra-adrenale paragangliomen, maligniteit of een catecholamine producerende glomustumor. De klinische relevantie en het onderscheidend vermogen van het meten van 3-methoxytyramine dient derhalve nog nader geëvalueerd te worden (26). Een interessante mogelijkheid zou kunnen zijn dat het verhoogde 3-methoxytyramine in onze studie een reflectie is van het feit dat wij de aanwezigheid van hoofd-hals paragangliomen als inclusie criterium hebben gebruikt, dit omdat van het glomus caroticum immers bekend is dat dopamine aldaar functioneert als neurotransmitter (27;28). Ten tweede, alhoewel reeds bewezen is dat de conversie van catecholamines naar de desbetreffende metabolieten plaatsvindt in sympathische paragangliomen, is het nog niet opgehelderd of deze omzetting ook plaatsvindt in catecholamine secernerende paragangliomen in het hoofd-hals gebied. In dit proefschrift hebben we een redelijk aantal patiënten beschreven die wij verdachten van catecholamine productie in de hoofd-hals paragangliomen zelf (**hoofdstuk 4**). Tot nu toe is echter de klinische relevantie van deze tumoren niet volledig opgehelderd. De beslissing tussen operatie of afwachtend beleid wordt verder bemoeilijkt doordat de tumoren in het hoofd-hals gebied soms moeilijk te opereren zijn en dat de operatiegerelateerde morbiditeit hoog is. Dit onderschrijft nog eens het belang van een multidisciplinaire benadering zoals geïnstitutionaliseerd in het Leids Universitair Medisch Centrum.

### 9.3.2 Beeldvorming

Hoofd-hals paragangliomen kunnen het beste gevisualiseerd worden met behulp van een MRI scan, zoals beschreven in **hoofdstuk 1**. Protocollair wordt er een 2-jaarlijkse MRI van het hoofd-hals gebied gemaakt (**hoofdstuk 4**). In het algemeen moet beeldvormend onderzoek voor feochromocytomen en extra-adrenale paragangliomen gedaan worden nadat er een conclusieve biochemische diagnose is gesteld. Echter, bij patiënten met een erfelijke predispositie voor feochromocytomen kunnen soms ook lagere of zelfs normale catecholaminewaarden aanvullende beeldvorming rechtvaardigen, dit in verband met een hogere a-priori kans op het ontwikkelen van paragangliomen of een maligne ziekte (25). Omdat de meeste paragangliomen abdominaal (zowel intra- als extra-adrenaal) voorkomen, raden wij aan te starten met een MRI van abdomen en kleine bekken (**hoofdstuk 4**). Alhoewel een MRI een uitstekende sensitiviteit heeft (90-100%) (29), kan de specificiteit voor feochromocytomen in vergelijking met andere abdominale lesies teleurstellend zijn. Aanvullend onderzoek in de vorm van functioneel beeldvormend onderzoek met behulp van een [<sup>123</sup>I]-MIBG scintigrafie zal daarom in de regel verricht dienen te worden om de diagnose te bevestigen en daarnaast te zoeken naar multifocaliteit of metastasen (30). [<sup>123</sup>I]-MIBG scintigrafie heeft een excellente specificiteit (95-100%) en een redelijke sensitiviteit aangaande de detectie van adrenale feochromocytomen (31;32). In de literatuur is het beschreven dat maligne paragangliomen de mogelijkheid van [<sup>123</sup>I]-MIBG accumulatie kwijtraken met verlies van sensitiviteit in gemetastaseerde ziekte als gevolg. In **hoofdstuk 4** beschreven we dat in ons cohort het gebruik van [<sup>123</sup>I]-MIBG een sensitiviteit en specificiteit voor de detectie van intra- and extra-adrenale paragangliomen gecombineerd opleverde van slechts 80% and 75%, respectievelijk. De stelling dat de sensitiviteit sterk afhankelijk is van tumor locatie wordt door onze resultaten onderbouwd, gezien het feit dat de sensitiviteit steeg tot 92% als er alleen naar intra-adrenale lesies (feochromocytomen) gekeken werd. Daarnaast moeten we benadrukken dat, omdat onze patiënten werden gevonden met een routinematig screeningsprotocol, eerdere detectie van catecholamine excès de sensitiviteit beïnvloed zou kunnen hebben. Omdat medicatiegebruik (zoals bijvoorbeeld Labetalol of tricyclische antidepressiva) kan interfereren met de uptake van de tracer, dient het gebruik van medicatie gecontroleerd te worden voorafgaande aan het verrichten van een [<sup>123</sup>I]-MIBG scan (33). Bij patiënten met een negatieve [<sup>123</sup>I]-MIBG scan kunnen nieuwere manieren van beeldvorming een toegevoegde waarde hebben zoals [<sup>111</sup>In]-Octreotidescintigrafie, [<sup>18</sup>F]-FDA, [<sup>18</sup>F]-FDOPA en [<sup>18</sup>F]-FDG positron emissie tomografie (PET) (32;34). In verband met grotere sensitiviteit en patiëntvriendelijkheid is het de verwachting dat in de toekomst de rol van MIBG in de diagnostiek van paragangliomen (gedeeltelijk) zal worden overgenomen door [<sup>18</sup>F]-FDOPA en/of [<sup>18</sup>F]-FDA (**hoofdstuk 7**). Recentelijk is door Timmers *et al.* beschreven dat [<sup>18</sup>F]-FDG PET een superieure methode is voor de evaluatie van gemetastaseerde SDHB-geassocieerde feochromocytomen en paragangliomen (35). Belangrijk punt is dat het genotype

waarschijnlijk niet alleen leidt tot een specifiek klinisch beeld, maar dat dit ook zijn weerslag kan hebben op de diagnostische waarde van de verschillende vormen van functioneel beeldvormend onderzoek. In toekomstige studies zullen specifiek deze prestaties bij patiënten per mutatie onderzocht moeten gaan worden (**hoofdstuk 7**).

Zoals hierboven besproken werd er in ons protocol (**hoofdstuk 4**) slechts MRI onderzoek verricht in die gevallen met gedocumenteerd catecholamine exces. In de meeste gevallen zal de combinatie van een MRI abdomen en een [<sup>123</sup>I]-MIBG scan voldoende zijn voor de diagnose. Echter, de mogelijkheid van ‘niet-secernerende’ en mediastinale paragangliomen (**hoofdstuk 4** en **hoofdstuk 6**) en het feit dat niet goed bekend is wat de consequenties zijn van het missen van een van deze tumoren in onze SDHD-populatie (**hoofdstuk 5**), zullen zeker moeten worden meegenomen in de afwegingen omtrent toekomstige protocollen. In verband met het hoge risico op maligne paragangliomen zijn patiënten met SDHB-mutaties reeds onderworpen aan herhaald beeldvormend onderzoek onafhankelijk van het aan- of afwezig zijn van catecholamine exces. Toekomstige klinische studies zullen moeten uitwijzen of deze strategie ook geadviseerd moet gaan worden in SDHD-mutatiedragers. We denken dat dit uiteindelijk zou kunnen leiden tot toekomstige protocollen met een advies beeldvormend onderzoek met een zeker interval (bijvoorbeeld elke 5 jaar) te verrichten, onafhankelijk van de hoogte van de catecholamines of metanefrines.

## 9.4 Behandeling van paragangliomen

### 9.4.1 Hoofd-hals paragangliomen

De nauwe relatie met zenuwen en bloedvaten resulteert vaak in aanzienlijke chirurgiegeassocieerde morbiditeit. Bij veel patiënten in ons centrum wordt daarom een afwachtend beleid gevoerd. Hoewel radiotherapie ook beschreven is als behandeloptie, zijn de in de literatuur beschreven resultaten soms (gedeeltelijk) toe te schrijven aan trage groei van de tumor zelf en zijn er weinig studies met goede lange termijn follow-up. Bij kleine glomus caroticum and glomus tympanicum tumoren kan chirurgie overwogen worden in verband met in het algemeen beperkt te verwachten chirurgische complicaties. Echter, de meeste nieuwe patiënten worden voor het eerst gezien in een later (en dus vaak groter) tumorstadium. Het protocol voor follow-up dat we hebben beschreven in **hoofdstuk 4** bestaat uit een 2-jaarlijkse MRI van het hoofd-hals gebied en familieleden wordt aangeboden zich te laten testen op mutaties in de SDH-genen. In verband met een toegenomen bekendheid en toenemende familiescreening, verwachten we dat er meer tumoren gedetecteerd zullen gaan worden die zich nog in een stadium bevinden waar de optie van chirurgie als een alternatief voor het algemene afwachtende beleid moet worden overwogen. Het gebruik van gevalideerde gezondheidsgerelateerde vragenlijsten (**hoofdstuk 2** en **hoofdstuk 3**) kan een belangrijke rol spelen in nadere evaluatie van de impact van de ziekte en behandeling daarvan in patiënten met hoofd-hals paragangliomen. Een belangrijke overweging die moet worden meegenomen voor

het uitvoeren van een operatie aan bilaterale glomus caroticum tumoren, kan zijn dat de cellen waaruit deze tumoren zijn ontstaan wellicht een belangrijke rol in ademhalingsfysiologie hebben (**hoofdstuk 3**). Toekomstige studies met onder andere polysomnografie en arteriële bloedgasanalyse zullen moeten worden verricht om dit gesuggereerde verband verder te ontrafelen.

#### **9.4.2 Feochromocytomen en extra-adrenale paragangliomen**

De behandeling van catecholamine producerende feochromocytomen en extra-adrenale paragangliomen bestaat uit chirurgie na adequate blokkade van  $\alpha$ - en  $\beta$ -adrenerge receptoren. Sinds het introduceren van pre-operatieve  $\alpha$ -adrenerge blokkade is de operatiegerelateerde mortaliteit enorm gedaald (36). In de literatuur zijn er verschillende pre-operatieve protocollen beschreven bestaande uit  $\alpha$ -adrenerge blokkade met bijvoorbeeld doxazosine of phenoxybenzamine (37). Van niet-competitieve  $\alpha$ -adrenerge blokkade met phenoxybenzamine is beschreven dat dit een voordeel kan hebben boven het gebruik van competitieve receptor-blokkeerders zoals doxazosine, welke theoretisch van de receptor kan worden verdreven tijdens het excessief vrijkomen van catecholamines tijdens de operatie. Echter, post-operatieve hypotensie komt om dezelfde reden meer voor bij het gebruik van phenoxybenzamine. Naar onze mening is er een plaats voor calcium-antagonisten in situaties waar het gebruik van  $\alpha$ -blokkade alleen niet voldoende is om de bloeddruk onder controle te krijgen of als de mate van bijwerkingen het te verwachten voordeel van  $\alpha$ -adrenerge blokkade overstijgt. In Leiden werden patiënten die geopereerd moesten worden aan feochromocytomen of extra-adrenale paragangliomen (**hoofdstuk 4**) pre-operatief ingesteld op doxazosine waarmee reeds op de polikliniek endocrinologie werd gestart. Vijf dagen voor de operatie werden zij opgenomen op de klinische afdeling van de endocrinologie alwaar een nieuw lichamelijk onderzoek, laboratorium onderzoek en ECG werden verricht. De dosis van doxazosine werd daarnaast stapsgewijs opgehoogd totdat orthostatische hypotensie kon worden geobjectiveerd. Blokkade van  $\beta$ -adrenerge receptoren werd pas toegevoegd als adequate  $\alpha$ -blokkade bereikt was en de polsslag daarbij boven de 70 slagen per minuut bleef. Een dag voor de operatie werd met intraveneus isotoon zout het intravasculaire compartiment opgevuld met als doel om peri-operatieve hypotensie te voorkomen. Post-operatief werden de antihypertensiva gestopt en werden de patiënten geobserveerd voor hypotensie en postoperatieve hypoglycemie op de afdeling intensieve zorg van het Leids Universitair Medisch Centrum. Met het gebruik van bovengenoemde diagnostische en therapeutische maatregelen hebben wij geen serieuze peri-operatieve complicaties gezien in de patiënten beschreven in dit proefschrift.

Zoals hierboven beschreven secernerende sommige (intra-adrenale) paragangliomen geen catecholamines. Hoewel de noodzaak om catecholamine producerende tumoren te verwijderen boven alle twijfel verheven is, is dit minder duidelijk voor het verwijderen van niet-secernerende tumoren. Belangrijke

determinanten zijn de onderliggende genmutaties en het daarmee geassocieerde risico op het ontwikkelen van een maligne aandoening. Dit is de reden waarom in patiënten met een SDHB-mutatie alle tumoren moeten worden verwijderd onafhankelijk van de hoogte van de catecholamine spiegels. In **hoofdstuk 5** and **hoofdstuk 6** hebben wij SDHD-geassocieerde maligne tumoren beschreven. Alhoewel wij de prevalentie van maligne ziekte in SDHD-mutatiedragers als laag inschatten (ongeveer 2.5%), is er enige zorg ontstaan gezien het feit dat de niet-secernerende tumoren in onze geprotocoliseerde benadering gemist zouden kunnen zijn (**hoofdstuk 4**).

In het algemeen zijn behandelopties beperkt in patiënten met gemetastaseerde, niet-operabele tumoren. Studies hebben partiële of complete remissies beschreven na behandeling met cyclofosfamide, vincristine en dacarbazine (CVD) chemotherapie. In **hoofdstuk 7** hebben wij gesteld dat [<sup>131</sup>I]-MIBG therapie een essentieel onderdeel zal blijven in de behandeling van patiënten met kwaadaardige paragangliomen en feochromocytomen. Het zogenaamde 'no-carrier added' <sup>131</sup>I-MIBG kan worden geproduceerd zonder de ongewilde 'cold-contaminants' met een verbeterde opname en efficiëntie als gevolg. Klinische trials om de verschillende doseringen en frequenties van [<sup>131</sup>I]-MIBG, al dan niet gecombineerd met CVD chemotherapie, te vergelijken zijn dringend gewenst.

Sommige paragangliomen gelokaliseerd in het mediastinum kunnen zeer moeilijk operabel zijn en daarmee een uitdaging vormen voor de chirurg. In één patiënt (patiënt 9, **hoofdstuk 6**) werd een afwachtend beleid gevolgd omdat er, gezien het relatief geringe risico op een maligniteit en de slechts marginaal verhoogde catecholamines, gedacht werd dat de voordelen van een moeizame operatie niet zouden opwegen tegen de risico's.

Omdat we gestart zijn met het routinematig screenen op catecholamine exces, ligt het in de lijn der verwachting dat er meerdere patiënten ontdekt zullen worden met grensgeval verhoogde waarden van catecholamines waarbij de tumor nog te klein is voor detectie. Als voorbeeld kan gezien worden patiënt 30 in **hoofdstuk 4**, bij wie vermoed wordt dat er sprake is van een subklinisch feochromocytoom. De daaropvolgende vraag is uiteraard wat de te volgen diagnostische en therapeutische strategie in deze groep patiënten (en in patiënten met zeer kleine, maar net detecteerbare lesies) zou moeten zijn. Deze besluitvorming aangaande het te volgen beleid wordt verder bemoeilijkt door het feit dat, zoals beschreven in **hoofdstuk 4**, ook de hoofd-hals paragangliomen zelf catecholamines kunnen secerner en dus in de differentiaaldiagnose voorkomen. Toekomstige klinische studies zullen de noodzakelijke data hierover moeten genereren.



## 9.5 Samenvatting

Het huidige proefschrift kan worden samengevat in de volgende conclusies:

1. In Leiden heeft het zogenaamde ‘foundereffect’ geresulteerd in genetische clustering met een extreem hoge prevalentie van een enkele SDHD-mutatie, de SDHD-c.274G>T (p.Asp92Tyr) mutatie.
2. Patiënten met hoofd-hals paragangliomen hebben een aanzienlijke reductie van de kwaliteit van leven.
3. Patiënten met hoofd-hals paragangliomen hebben subjectieve klachten gerelateerd aan slaapstoornissen.
4. Patiënten met SDHD-geassocieerde hoofd-hals paragangliomen hebben een verhoogd risico op het ontwikkelen van feochromocytomen en paragangliomen op andere locaties en een levenslange, repetitieve follow-up met een protocollaire klinische, biochemische en radiologische screening is derhalve noodzakelijk.
5. Het gebruik van [<sup>123</sup>I]-MIBG voor de detectie van intra- en extra-adrenale paragangliomen gecombineerd, heeft een sensitiviteit en specificiteit van slechts 80% en 75%, respectievelijk. De sensitiviteit is sterk afhankelijk van de tumorlocalisatie en eventuele maligne kenmerken; de sensitiviteit neemt toe tot 92% als alleen benigne (intra-adrenale) feochromocytomen worden onderzocht.
6. De praktische klinische implicaties van ‘niet-secernerende’ paragangliomen zijn momenteel nog niet verder opgehelderd.
7. Patiënten met SDHD-mutaties hebben een maligne ziekte in tenminste ~2.5% van de gevallen.
8. Mediastinale paragangliomen zijn geassocieerd met mutaties in de succinaat dehydrogenase genen (SDHB of SDHD), vertonen meestal agressief gedrag en komen zeer waarschijnlijk vaker voor dan voorheen werd gedacht.
9. Alhoewel de consequenties van het missen van ‘niet-secernerende’ of mediastinale paragangliomen bij SDHD-mutatiedragers momenteel niet goed bekend zijn, moeten deze overwegingen wel degelijk worden meegenomen in de ontwikkeling van toekomstige screeningsprotocollen.
10. In verband met grotere sensitiviteit en patiëntvriendelijkheid is het de verwachting dat in de toekomst de rol van MIBG in de diagnostiek van paragangliomen (gedeeltelijk) zal worden overgenomen door [<sup>18</sup>F]-FDOPA en/of [<sup>18</sup>F]-FDA.

## Referenties

1. van der Mey AG, Maaswinkel-Mooy PD, Cornelisse CJ, Schmidt PH, van de Kamp JJ 1989 Genomic imprinting in hereditary glomus tumours: evidence for new genetic theory. *Lancet* 2:1291-1294
2. Heutink P, van der Mey AG, Sandkuijl LA, van Gils AP, Bardoel A, Breedveld GJ, van VM, van Ommen GJ, Cornelisse CJ, Oostra BA 1992 A gene subject to genomic imprinting and responsible for hereditary paragangliomas maps to chromosome 11q23-qter. *Hum Mol Genet* 1:7-10
3. Heutink P, van Schothorst EM, van der Mey AG, Bardoel A, Breedveld G, Pertijs J, Sandkuijl LA, van Ommen GJ, Cornelisse CJ, Oostra BA 1994 Further localization of the gene for hereditary paragangliomas and evidence for linkage in unrelated families. *Eur J Hum Genet* 2:148-158
4. Mariman EC, van Beersum SE, Cremers CW, van Baars FM, Ropers HH 1993 Analysis of a second family with hereditary non-chromaffin paragangliomas locates the underlying gene at the proximal region of chromosome 11q. *Hum Genet* 91:357-361
5. van Schothorst EM, Jansen JC, Grooters E, Prins DE, Wiersinga JJ, van der Mey AG, van Ommen GJ, Devilee P, Cornelisse CJ 1998 Founder effect at PGL1 in hereditary head and neck paraganglioma families from the Netherlands. *Am J Hum Genet* 63:468-473
6. Eng C, Kiuru M, Fernandez MJ, Aaltonen LA 2003 A role for mitochondrial enzymes in inherited neoplasia and beyond. *Nat Rev Cancer* 3:193-202
7. Chandel NS, Schumacker PT 2000 Cellular oxygen sensing by mitochondria: old questions, new insight. *J Appl Physiol* 88:1880-1889
8. Chandel NS, McClintock DS, Feliciano CE, Wood TM, Melendez JA, Rodriguez AM, Schumacker PT 2000 Reactive oxygen species generated at mitochondrial complex III stabilize hypoxia-inducible factor-1alpha during hypoxia: a mechanism of O2 sensing. *J Biol Chem* 275:25130-25138
9. Lopez-Barneo J, Pardal R, Ortega-Saenz P 2001 Cellular mechanism of oxygen sensing. *Annu Rev Physiol* 63:259-287
10. Dang CV, Kim JW, Gao P, Yustein J 2008 The interplay between MYC and HIF in cancer. *Nat Rev Cancer* 8:51-56
11. Selak MA, Armour SM, MacKenzie ED, Boulahbel H, Watson DG, Mansfield KD, Pan Y, Simon MC, Thompson CB, Gottlieb E 2005 Succinate links TCA cycle dysfunction to oncogenesis by inhibiting HIF-alpha prolyl hydroxylase. *Cancer Cell* 7:77-85
12. Gimenez-Roqueplo AP, Favier J, Rustin P, Mourad JJ, Plouin PF, Corvol P, Rotig A, Jeunemaitre X 2001 The R22X mutation of the SDHD gene in hereditary paraganglioma abolishes the enzymatic activity of complex II in the mitochondrial respiratory chain and activates the hypoxia pathway. *Am J Hum Genet* 69:1186-1197
13. Pollard PJ, Briere JJ, Alam NA, Barwell J, Barclay E, Wortham NC, Hunt T, Mitchell M, Olpin S, Moat SJ, Hargreaves IP, Heales SJ, Chung YL, Griffiths JR, Dalgleish A, McGrath JA, Gleeson MJ, Hodgson SV, Poulson R, Rustin P, Tomlinson IP 2005 Accumulation of Krebs cycle intermediates and over-expression of HIF1alpha in tumours which result from germline FH and SDH mutations. *Hum Mol Genet* 14:2231-2239
14. Saldana MJ, Salem LE, Travezan R 1973 High altitude hypoxia and chemodectomas. *Hum Pathol* 4:251-263

15. Astrom K, Cohen JE, Willett-Brozick JE, Aston CE, Baysal BE 2003 Altitude is a phenotypic modifier in hereditary paraganglioma type 1: evidence for an oxygen-sensing defect. *Hum Genet* 113:228-237
16. Benn DE, Gimenez-Roqueplo AP, Reilly JR, Bertherat J, Burgess J, Byth K, Croxson M, Dahia PL, Elston M, Gimm O, Henley D, Herman P, Murday V, Niccoli-Sire P, Pasiaka JL, Rohmer V, Tucker K, Jeunemaitre X, Marsh DJ, Plouin PF, Robinson BG 2006 Clinical presentation and penetrance of pheochromocytoma/paraganglioma syndromes. *J Clin Endocrinol Metab* 91:827-836
17. Timmers HJ, Kozupa A, Eisenhofer G, Raygada M, Adams KT, Solis D, Lenders JW, Pacak K 2007 Clinical Presentations, Biochemical Phenotypes, and Genotype-Phenotype Correlations in Patients with Succinate Dehydrogenase Subunit B-Associated Pheochromocytomas and Paragangliomas. *J Clin Endocrinol Metab* 92:779-786
18. Astuti D, Latif F, Dallol A, Dahia PL, Douglas F, George E, Skoldberg F, Husebye ES, Eng C, Maher ER 2001 Gene mutations in the succinate dehydrogenase subunit SDHB cause susceptibility to familial pheochromocytoma and to familial paraganglioma. *Am J Hum Genet* 69:49-54
19. Neumann HP, Pawlu C, Peczkowska M, Bausch B, McWhinney SR, Muresan M, Buchta M, Franke G, Klisch J, Bley TA, Hoegerle S, Boedeker CC, Opocher G, Schipper J, Januszewicz A, Eng C 2004 Distinct clinical features of paraganglioma syndromes associated with SDHB and SDHD gene mutations. *JAMA* 292:943-951
20. Jansen JC 2001 Paragangliomas of the Head and Neck, Clinical Implications of Growth Rate and Genetics. Leiden University Medical Center
21. Testa MA, Simonson DC 1996 Assessment of quality-of-life outcomes. *N Engl J Med* 334:835-840
22. van Houtum WH, Corssmit EP, Douwes Dekker PB, Jansen JC, van der Mey AG, Brocker-Vriends AH, Taschner PE, Losekoot M, Frolich M, Stokkel MP, Cornelisse CJ, Romijn JA 2005 Increased prevalence of catecholamine excess and phaeochromocytomas in a well-defined Dutch population with SDHD-linked head and neck paragangliomas. *Eur J Endocrinol* 152:87-94
23. Eisenhofer G, Keiser H, Friberg P, Mezey E, Huynh TT, Hiremagalur B, Ellingson T, Duddempudi S, Eijsbouts A, Lenders JW 1998 Plasma metanephrines are markers of pheochromocytoma produced by catechol-O-methyltransferase within tumors. *J Clin Endocrinol Metab* 83:2175-2185
24. Lenders JW, Pacak K, Walther MM, Linehan WM, Mannelli M, Friberg P, Keiser HR, Goldstein DS, Eisenhofer G 2002 Biochemical diagnosis of pheochromocytoma: which test is best? *JAMA* 287:1427-1434
25. Pacak K, Eisenhofer G, Ahlman H, Bornstein SR, Gimenez-Roqueplo AP, Grossman AB, Kimura N, Mannelli M, McNicol AM, Tischler AS 2007 Pheochromocytoma: recommendations for clinical practice from the First International Symposium. October 2005. *Nat Clin Pract Endocrinol Metab* 3:92-102
26. Eisenhofer G, Goldstein DS, Sullivan P, Csako G, Brouwers FM, Lai EW, Adams KT, Pacak K 2005 Biochemical and clinical manifestations of dopamine-producing paragangliomas: utility of plasma methoxytyramine. *J Clin Endocrinol Metab* 90:2068-2075
27. Minguez-Castellanos A, Escamilla-Sevilla F, Hotton GR, Toledo-Aral JJ, Ortega-Moreno A, Mendez-Ferrer S, Martin-Linares JM, Katati MJ, Mir P, Villadiego J, Meersmans M, Perez-

- Garcia M, Brooks DJ, Arjona V, Lopez-Barneo J 2007 Carotid body autotransplantation in Parkinson disease: a clinical and positron emission tomography study. *J Neurol Neurosurg Psychiatry* 78:825-831
28. Jeffery J, Devendra D, Farrugia J, Gardner D, Murphy MJ, Williams R, Ayling RM, Wilkin TJ 2006 Increased urinary dopamine excretion in association with bilateral carotid body tumours-- clinical, biochemical and genetic findings. *Ann Clin Biochem* 43:156-160
  29. Pacak K, Linehan WM, Eisenhofer G, Walther MM, Goldstein DS 2001 Recent advances in genetics, diagnosis, localization, and treatment of pheochromocytoma. *Ann Intern Med* 134:315-329
  30. Pacak K, Ilias I, Adams KT, Eisenhofer G 2005 Biochemical diagnosis, localization and management of pheochromocytoma: focus on multiple endocrine neoplasia type 2 in relation to other hereditary syndromes and sporadic forms of the tumour. *J Intern Med* 257:60-68
  31. Nielsen JT, Nielsen BV, Rehling M 1996 Location of adrenal medullary pheochromocytoma by I-123 metaiodobenzylguanidine SPECT. *Clin Nucl Med* 21:695-699
  32. van der Harst E, de Herder WW, Bruining HA, Bonjer HJ, de Krijger RR, Lamberts SW, van de Meiracker AH, Boomsma F, Stijnen T, Krenning EP, Bosman FT, Kwekkeboom DJ 2001 [(123)I]metaiodobenzylguanidine and [(111)In]octreotide uptake in benign and malignant pheochromocytomas. *J Clin Endocrinol Metab* 86:685-693
  33. Solanki KK, Bomanji J, Moyes J, Mather SJ, Trainer PJ, Britton KE 1992 A pharmacological guide to medicines which interfere with the biodistribution of radiolabelled metaiodobenzylguanidine (MIBG). *Nucl Med Commun* 13:513-521
  34. Ilias I, Pacak K 2004 Current approaches and recommended algorithm for the diagnostic localization of pheochromocytoma. *J Clin Endocrinol Metab* 89:479-491
  35. Timmers HJ, Kozupa A, Chen CC, Carrasquillo JA, Ling A, Eisenhofer G, Adams KT, Solis D, Lenders JW, Pacak K 2007 Superiority of fluorodeoxyglucose positron emission tomography to other functional imaging techniques in the evaluation of metastatic SDHB-associated pheochromocytoma and paraganglioma. *J Clin Oncol* 25:2262-2269
  36. Goldstein RE, O'Neill JA, Jr., Holcomb GW, III, Morgan WM, III, Neblett WW, III, Oates JA, Brown N, Nadeau J, Smith B, Page DL, Abumrad NN, Scott HW, Jr. 1999 Clinical experience over 48 years with pheochromocytoma. *Ann Surg* 229:755-764
  37. Pacak K 2007 Preoperative management of the pheochromocytoma patient. *J Clin Endocrinol Metab* 92:4069-4079