

Langdurige controle aangewezen na chirurgische behandeling wegens een feochromocytoom

R.R.H.Nap, J.R.Meinardi, G.van den Berg, R.P.F.Dullaart, J.de Vries en B.H.R.Wolffenbuttel

Dames en Heren,

Het feochromocytoom is een catecholamineproducerende tumor. Meestal, bij 85-90% van de patiënten, gaat een feochromocytoom uit van de bijnier, bij de overige patiënten is er sprake van een functioneel paraganglioom, waarbij de tumor is gelokaliseerd in extra-adrenaal chroomaffien weefsel: autonome ganglia in de halsregio, het mediastinum of het abdomen.

Door de overproductie van catecholaminen ontstaan specifieke symptomen. Dit zijn vaak aanvalsgewijs optredende klachten, die bestaan uit hoofdpijn, transpiratie en hartkloppingen, alsook uit misselijkheid, angst, tremoren en bleekheid. Na een succesvolle operatieve verwijdering van de tumor wordt de nazorg vaak weer aan de huisarts overgedragen. Aan de hand van de volgende ziektegeschiedenissen laten wij u zien dat langere nacontrole echter wenselijk is.

Patiënt A, een 57-jarige man, werd verwezen in verband met een recidief van een feochromocytoom. Bij hem was op 40-jarige leeftijd een feochromocytoom in de rechter bijnier geconstateerd. De diagnose werd destijds gesteld aan de hand van een verhoogde excretie van metanefrine en normetanefrine in de urine. Tijdens de operatie kon de tumor nagenoeg in één geheel, en de bijnierrest in gedeelten worden verwijderd. De tumorgrootte was 7 × 6 × 4 cm en histopathologisch onderzoek liet een grotendeels afgekapseld feochromocytoom zien, met een aangrenzende flard van niet-afwijkend bijnierschorsweefsel. Postoperatief was patiënt klachtenvrij en was de excretie van metanefrine en normetanefrine niet-afwijkend. De poliklinische nacontrole werd in het navolgende jaar afgesloten.

Toen patiënt 52 was, stelde de huisarts diabetes mellitus type 2 vast. Patiënt kreeg orale bloedglucoseverlagende middelen. Na 5 jaar volgde een verwijzing naar de internist vanwege onvoldoende glykemische regulatie en werd een behandeling met insuline ingesteld. Tijdens een routinecontrole voor zijn diabetes meldde patiënt klachten van

hartkloppingen en van bleek wegtrekken, hetgeen ongeveer 1 maal per maand optrad. Deze klachten waren vergelijkbaar met die toen hij 40 was, maar ze waren veel minder intensief. De bloeddruk bedroeg 150/100 mmHg. Aanvullend laboratoriumonderzoek toonde een sterk verhoogde uitscheiding van metanefrine: 5300 µmol/mol creatinine (referentiewaarde: 33-99) en van normetanefrine: 13.101 µmol/mol creatinine (referentiewaarde: 64-260). MRI toonde een groot ruimte-innemend proces in de oorspronkelijke rechter bijnierloge, met aanwijzingen voor ingroei in de bovenpool van de rechter nier en ook in 2 segmenten van de lever (figuur 1). Scintigrafie met ¹²³I-meta-iodo-benzylguanidine (¹²³I-MIBG) en positronemissietomografie (PET) met ¹⁸F-dihydroxyfenylalanine (¹⁸F-DOPA) lieten opname van radioactiviteit zien in deze tumor. De ¹⁸F-DOPA-opname suggereerde bovendien een tweede tumorhaard ventraal in de buik. Skeletscintigrafie gaf geen aanwijzingen voor botmetastasen. Een electrocardiogram toonde aanwijzingen voor een oud, blijkbaar asymptomatisch verlopen infero-posterieur myocardinfarct, hetgeen met behulp van echocardiografie werd bevestigd. De oogarts vond een hypertensieve retinopathie graad III (bilaterale exsudaten of bloedinkjes van de retina), zonder angiomen, zoals deze bij het syndroom van Von Hippel-Lindau voorkomen. Aanvullend genetisch onderzoek was negatief voor een mogelijke onderliggende aandoening. Er werd geconcludeerd dat patiënt een recidief van het feochromocytoom had.

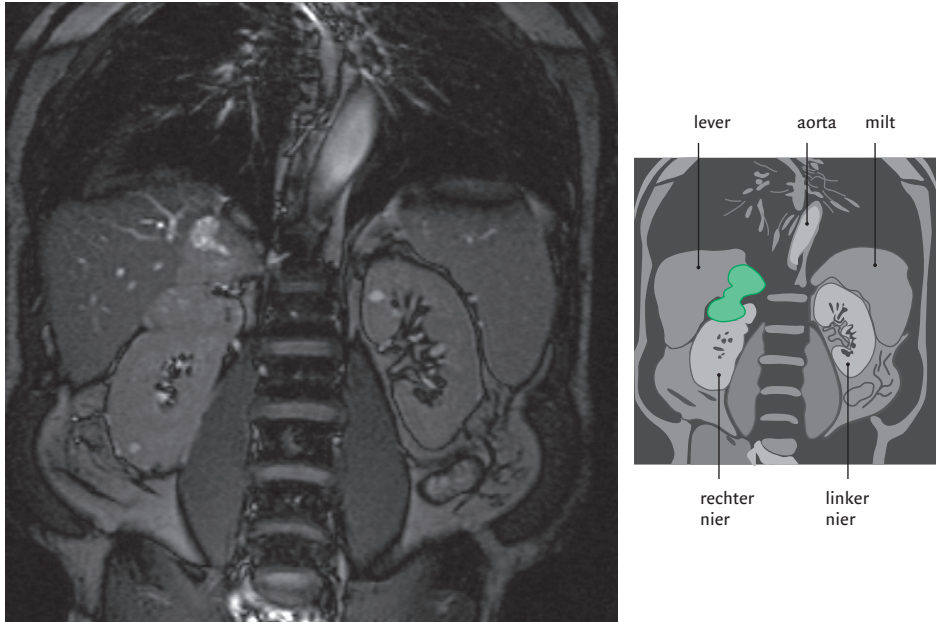
Na preoperatieve medicamenteuze voorbehandeling met fenoxylamine en propranolol volgde een exploratieve laparotomie, gericht op een curatieve resectie. Tot onze verrassing werden er meerdere peritoneale noduli en een coecumtumor gevonden. Vriescoupeonderzoek van de noduli toonde het histologische beeld van een feochromocytoom. Daarop werd alleen een palliatieve ileocecale resectie verricht; het recidief in de bijnierloge werd na exploratie ongemoeid gelaten, aangezien operatie daarvan gepaard zou moeten gaan met hemihepatectomie en nefrectomie. Bij histologisch onderzoek ging het om een adenocarcinoom van het coecum (T2No). Het postoperatieve herstel verliep voorspoedig. Echter, 3 dagen na zijn ontslag uit de kliniek kreeg patiënt een acute circulatiestilstand, die noodzaakte tot reanimatie. Retrospectief had patiënt reeds 1 dag na zijn ontslag klachten, die mogelijk het gevolg waren van een recidiefmyocardinfarct. Vanwege ernstige neurologische schade werd gedurende 3 dagen na heropname een absti-

Universitair Medisch Centrum Groningen/ Rijksuniversiteit Groningen, Postbus 30.001, 9700 RB Groningen.

Afd. Endocrinologie: hr.R.R.H.Nap, assistent-geneeskundige; hr.dr.J.R.Meinardi, hr.dr.G.van den Berg, hr.dr.R.P.F.Dullaart en hr.prof.dr.B.H.R.Wolffenbuttel, internisten-endocrinologen.

Afd. Heelkunde: hr.dr.J.de Vries, chirurg.

Correspondentieadres: hr.prof.dr.B.H.R.Wolffenbuttel (bwo@int.umcg.nl).



FIGUUR 1. Coronaal MRI-beeld van het abdomen van patiënt A, met rechts in de bovenbuik een duidelijke tumor in de oorspronkelijke rechter bijnierloge, met aanwijzingen voor ingroei in de bovenpool van de rechter nier en ook vermoedelijke ingroei in 2 segmenten van de lever.

nerend beleid gevoerd, waarna patiënt overleed. Obductie werd niet toegestaan.

Patiënt B, een 32-jarige vrouw, werd verwezen wegens een recidief van een feochromocytoom. Toen zij 18 jaar was, maakte zij een 'hypertensieve crisis' door. Onderzoek toonde destijds een inhomogeen tumorproces in de rechter bijnier met de afmetingen 5 × 3,5 cm. In de gedurende 24 h verzamelde urine werd een sterk verhoogde normetanefrine-excretie vastgesteld. De familieanamnese met betrekking tot ziektebeelden in het kader van multipole endocriene neoplasie (MEN) type 2a of het syndroom van Von Hippel-Lindau was negatief. ¹²³I-MIBG-scintigrafie toonde ter plaatse van de rechter bijnier een verhoogde opname zonder afwijkingen elders in het lichaam. Na voorbehandeling met fenoxymetamine werd de tumor operatief verwijderd. Weefselonderzoek toonde het typische beeld van een feochromocytoom, met daarin een bloeding. Er waren geen histologische tekenen die wezen op maligniteit. Twee maanden na de operatie was patiënte klachtenvrij en bleek de excretie van catecholaminemetabolieten in haar urine niet meer afwijkend. Zij werd daarop terugverwezen naar haar internist en werd 1 jaar later uit de verdere poliklinische controle ontslagen.

Patiënte meldde zich op 32-jarige leeftijd bij de huisarts vanwege aanvalsgewijze hoofdpijn en hartkloppingen. Zij had een verhoogde bloeddruk en het laboratoriumonder-

zoek toonde een verhoogde serumactiviteit van de leverenzymen. Hierop werd echografisch onderzoek van de bovenbuik verricht, waarbij een ruimte-innemend proces achter de pancreaskop en een proces in de hilus van de lever werden gevonden. Tevens werd een intacte – gewenste – zwangerschap vastgesteld met een geschatte duur van 17 weken. Hierop werd patiënte naar onze afdeling verwezen.

Bij aanvullende anamnese vertelde patiënte dat zij al sinds 1 jaar klachten had van palpaties en periodieke misselijkheid en braken. Aanvullend biochemisch onderzoek toonde een verhoogde excretie van normetanefrine in de urine: 2112-3215 µmol/mol creatinine. Oogheelkundig onderzoek bracht geen afwijkingen aan het licht. Vanwege de zwangerschap werd afgezien van nucleair onderzoek met ¹²³I-MIBG. MRI van thorax en abdomen bevestigde de echografische bevindingen. Tevens werden in de linker long 2 op metastase wijzende afwijkingen gezien. Er werd geconcludeerd dat patiënte een recidief van een feochromocytoom had met lymfogene en hematogene metastasen. In nauw overleg met haar werd besloten de zwangerschap niet te beëindigen en over te gaan tot behandeling met fenoxymetamine. De zwangerschap verliep verder ongestoord. Na een zwangerschapsduur van 38 weken werd een primaire sectio caesarea verricht en werd er een gezond jongetje geboren van 4390 g. Vervolgens werd hernieuwd stageringsonderzoek verricht. Bij CT en MRI bleek de grootte van de abdominale en pulmonale haarden onveranderd te zijn. Een

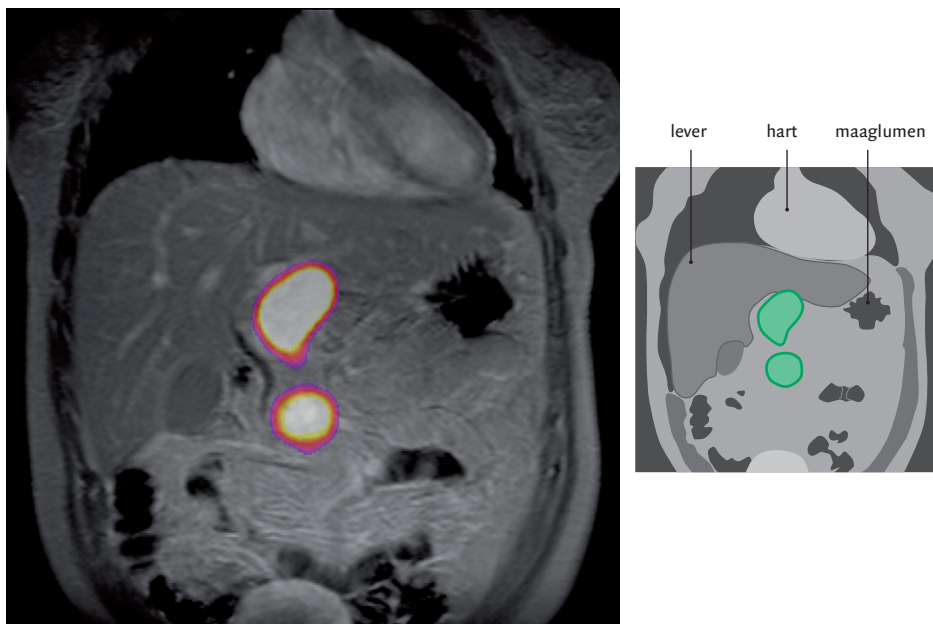
^{123}I -MIBG-scan en een ^{18}F -DOPA-PET-scan lieten beide een pathologische opname zien in de bovenbuik: in de mediaanlijn waren ventraal van de nieren 2 grote, intensief ^{18}F -DOPA opnemende haarden te zien van ongeveer 4 cm in diameter (figuur 2) en craniaal van het rechter nierbekken was er een 3e haard met een diameter van 2 cm, corresponderend met de bevindingen bij het CT- en het MRI-onderzoek. De afwijking in de long kon noch met ^{123}I -MIBG, noch met ^{18}F -DOPA worden afgebeeld. Elders in het lichaam werd geen abnormale opname gezien. Bij skeletscintigrafie werden geen skeletmetastasen waargenomen. Daarop besloten wij tot een exploratieve laparotomie. Daarbij werden grote lymfklierpakketten aangetroffen in het aortocavale venster en het ligamentum hepatoduodenale. Deze werden macroscopisch radicaal verwijderd. Histologisch onderzoek wees uit dat het inderdaad lymfkliermetastasen van een feochromocytoom waren.

Na de operatie daalde de normetanefrine-excretie in de 24-uursurine fors, maar deze was nog steeds verhoogd: 525 $\mu\text{mol/mol}$ creatinine. Enkele maanden na deze ingreep werd het CT-onderzoek herhaald. Daarbij werd een restant van het tumorweefsel zichtbaar ter plaatse van de rechter nierarterie. Opnieuw werd patiënte geopereerd, waarbij resterend lymfklierweefsel rond de rechter nierarterie en de 2 verdachte haarden in de linker long werden verwijderd. Deze bleken alle metastasen te zijn van het feochromocytoom. Na deze ingreep vielen de waarden van de normeta-

nefrine-excretie in de urine binnen de grenzen van het referentiegebied. Wij herhaalden wederom beeldvormend onderzoek. Op een ^{123}I -MIBG-scan en een ^{18}F -DOPA-PET-scan was nog steeds een haard centraal in de bovenbuik zichtbaar, die oorspronkelijk veel minder intensief was. Bij CT kon echter in dit gebied geen duidelijke afwijking worden aangetoond. Omdat chirurgische curatie niet mogelijk leek, besloten wij patiënte op korte termijn te gaan behandelen met radioactief gelabeld MIBG (^{131}I -MIBG, jobenguaan). Momenteel is patiënte klachtenvrij en nemen wij geen hormonale ziekteactiviteit bij haar waar.

Feochromocytomen zijn zeldzaam: de prevalentie ervan wordt geschat op 5 per 100.000 patiënten met hypertensie, en de incidentie loopt uiteen van 0,04% (1 op de 2301 autopsieën) tot 1,9% bij patiënten met klinische aanwijzingen.¹ Epidemiologisch gezien geldt voor het feochromocytoom dat dit in 10% van de gevallen buiten de bijnier optreedt, in 10% van de gevallen bilateraal voorkomt, bijvoorbeeld in het kader van een erfelijk kankersyndroom, en in 10% van de gevallen maligne is.

Overproductie van catecholaminen. Zoals blijkt uit de ziektegeschiedenissen die wij u hebben beschreven, is bij klinische aanwijzingen voor het bestaan van een feochromocytoom de diagnostiek allereerst gericht op het biochemisch aantonen van overproductie van catecholaminen. De bepaling van metanefrine en normetanefrine in de 24-uursurine



FIGUUR 2. Het abdomen van patiënt B op een coronale fusieopname van MRI en positronemissietomografie met ^{18}F -dihydroxyfenylalanine (^{18}F -DOPA): in de mediaanlijn worden ventraal van de nieren 2 grote, intensief ^{18}F -DOPA opnemende haarden gezien van ongeveer 4 cm in diameter.

en van vrij metanefrine in plasma zijn in dezen het betrouwbaarst, gezien de sensitiviteit van 90-99%, waarbij de bepaling van vrij metanefrine nog slechts beperkt mogelijk is in Nederland.²

Beeldvormend onderzoek. Wanneer er inderdaad overproductie van catecholaminen is vastgesteld, volgt afbeeldend onderzoek.¹⁻⁴ Dit betekent in eerste instantie beeldvorming van de bijnieren middels CT of MRI. Veelal is dan de eerstvolgende stap het uitvoeren van een nucleair onderzoek middels ¹²³I-MIBG. ¹²³I-MIBG heeft structurele overeenkomsten met noradrenalinetransportersysteem, waarop het wordt opgenomen in het chromaffine weefsel. In sommige, meestal maligne, feochromocytomen is er echter geen expressie van het noradrenalinetransportersysteem, zodat de ¹²³I-MIBG-scan negatief is. In een dergelijke situatie is scintigrafie met octreotide of ¹⁸F-DOPA-PET-scintigrafie gewenst. Sommige van deze feochromocytomen brengen namelijk somatostatinerceptoren tot expressie als teken van dedifferentiatie. Ze nemen derhalve octreotide (een somatostatineanalogon) op en zijn metabool actief, waardoor bij PET-scintigrafie een verhoogde opname van glucose wordt gevonden. Bij maligne feochromocytomen is het laatstgenoemde onderzoek superieur ten opzichte van ¹²³I-MIBG-scintigrafie.⁵

Chirurgische behandeling. Daarna wordt gekozen voor een chirurgische behandeling en na een succesvolle operatieve verwijdering van het feochromocytoom bedraagt de 5-jaars-overleving van patiënten met een maligne feochromocytoom 22,7%, tegen 96,8% voor patiënten met een benigne feochromocytoom.⁶

Follow-up. De 2 besproken casussen schetsen een aantal problemen die kunnen optreden in het beloop na een behandeling wegens een feochromocytoom. Bij beide patiënten was er een recidief van het feochromocytoom, geruime tijd nadat zij zich voor het eerst presenteerden. Dergelijke recidieven van een primair benigne feochromocytoom kunnen zich wederom als benigne presenteren, bijvoorbeeld in de andere bijnier, maar ook als maligne, waarbij ze dan vaak gedissemineerd voorkomen.⁷⁻¹¹ Het recidief ontwikkelt zich vaak sluipend, met slechts geringe symptomen. Patiënt A kreeg waarschijnlijk als eerste uiting van het recidief diabetes mellitus, met in het verdere beloop hypertensie en palpitations, waarop de internist de mogelijkheid van een recidief feochromocytoom overwoog.

Ook zijn zowel bij een primaire manifestatie als bij een recidief van een feochromocytoom leverenzymstoornissen als opvallende bevinding beschreven, zoals die waarmee patiënt B zich presenteerde. Vaak wordt dan beeldvormend onderzoek van lever en bovenbuik verricht, hetgeen dan indirect leidt tot de juiste diagnose van bijvoorbeeld een ruimte-innemend proces in de bijnier. Ook bij patiënt B bleek na zorgvuldige anamnese dat al sinds 1 jaar klachten

bestonden van palpitations en periodieke misselijkheid en braken.

Kans op een recidief. Beide patiëntgeschiedenissen illustreren de vertraging die kan ontstaan in de behandeling indien bij specifieke symptomen de mogelijkheid van een recidief feochromocytoom niet wordt overwogen. De literatuur geeft verschillende getallen voor de recidiefkans na operatieve verwijdering van een feochromocytoom. In een groep van 91 patiënten met een als benigne beschouwd feochromocytoom ontstonden 8 recidieven in een periode van gemiddeld 10 jaar; 3 van deze recidieven waren benigne en 5 maligne.⁹ Andere studies vermelden recidiefpercentages van 8-20 na 10 jaar.^{6 11 12} Voorspellende factoren voor het ontstaan van een recidief zijn een hogere leeftijd, een maligne primaire tumor, een gewicht van de primaire tumor boven de 60 g, een extra-adrenale lokalisatie van de primaire tumor, en het peroperatief morsen van tumorweefsel ('tumour spill'). De literatuur beschrijft recidieven die meer dan 15 jaar na de eerste operatieve verwijdering van een tumor ontstonden.¹²

Erfelijk feochromocytoom. Het is bekend dat een feochromocytoom kan ontstaan in het kader van erfelijke aandoeningen, zoals het syndroom van Von Hippel-Lindau (VHL), MEN type 2, de ziekte van Von Recklinghausen, en familiale paragangliomen. Er zijn kiemcelmutaties vastgesteld in het gen dat codeert voor het enzym succinaatdehydrogenase (SDH), met name de subtypen SDHB en SDHD, bij patiënten met een familiair voorkomend feochromocytoom, maar ook bij patiënten met een geïsoleerd feochromocytoom. Deze mutaties staan in verband met een presentatie van het feochromocytoom op jongere leeftijd en een frequentere extra-adrenale en multifocale manifestatie.¹³ Wij adviseren dan ook om bij patiënten jonger dan 50 jaar met een feochromocytoom of paraganglioom een genetische screening uit te voeren naar mutaties in het 'rearranged during transfection'(RET)-proto-oncogen, het VHL-gen en in de SDHB- en SDHD-genen. Dit maakt een gerichtere inventarisatie en follow-up bij de indexpatiënt mogelijk en kan reden zijn tot het onderzoeken van de nabije familieleden.

Recent is melding gemaakt van een vergrote kans op secundaire tumoren bij patiënten die zijn geopereerd vanwege een feochromocytoom. Volgens een grote studie in Zweden is het levenslange risico van overlijden aan een andere maligniteit bij de betrokken patiënten toegenomen met een factor van bijna 4 ten opzichte van de achtergrondpopulatie.¹⁴ Bij mannen gaat het in dit geval met name om tumoren van de lever en galwegen en het centrale zenuwstelsel, bij vrouwen gaat het vooral om melanomen en cervixcarcinomen. Aangezien bij een belangrijk deel van de patiënten met een feochromocytoom genetische mutaties een rol spelen, namelijk bij 24%,¹³ is gesuggereerd dat het verhoogde risico op andere tumoren met het bestaan van dergelijke mutaties samenhangt.

Dames en Heren, er zijn geen formele richtlijnen voor de langetermijncontrole van patiënten na behandeling wegens een feochromocytoom. Goede voorlichting van patiënten over de mogelijkheid van een recidief is essentieel. Sommige auteurs stellen dat er geen indicatie bestaat voor langdurige follow-up bij het sporadische, ogenschijnlijk benigne feochromocytoom.¹⁵ Anderszins kan opgemerkt worden dat men met een jaarlijkse meting van de excretie van metanefrine en normetanefrine het terugkeren van de ziekte in een vroeger stadium kan vaststellen, omdat de uitscheiding in de eerste fase van een recidief vaak al verhoogd is zonder dat de patiënt symptomen ervaart. Overigens kan ook het goedaardige feochromocytoom recidiveren, en de in de literatuur beschikbare 10-jaarsrecidiefkans varieert van 8-20%. Naast genetisch onderzoek naar de op dit moment bekende mutaties is levenslange nacontrole van patiënten na succesvolle verwijdering van een feochromocytoom aangewezen. Dit geldt tenminste voor patiënten met een hoge recidiefkans, gebaseerd op de genoemde voorspellende factoren, en voor patiënten bij wie een genetische mutatie is aangetoond. Met een nationaal register kan men verdere kennis verwerven over het ziektebeloop van deze patiëntengroep op lange termijn.

De afbeeldingen werden ter beschikking gesteld door dr.P.L.Jager, nucleair geneeskundige, en drs.K.P.Koopmans, afdeling Nucleaire Geneeskunde en Moleculaire Beeldvorming. Dr.A.A.Franken, internist-endocrinoloog, Isala Klinieken, Zwolle, gaf aanvullende informatie over patiënt B.

Belangenconflict: geen gemeld. Financiële ondersteuning: geen gemeld.

Aanvaard op 16 januari 2006

Literatuur

- Bravo EL, Tagle R. Pheochromocytoma: state-of-the-art and future prospects. *Endocr Rev.* 2003;24:539-53.
- Lenders JW, Pacak K, Walther MM, Linehan WM, Mannelli M, Friberg P, et al. Biochemical diagnosis of pheochromocytoma: which test is best? *JAMA.* 2002;287:1427-34.
- Sawka AM, Gafni A, Thabane L, Young jr WF. The economic implications of three biochemical screening algorithms for pheochromocytoma. *J Clin Endocrinol Metab.* 2004;89:2859-66.
- Ilias I, Pacak K. Current approaches and recommended algorithm for the diagnostic localization of pheochromocytoma. *J Clin Endocrinol Metab.* 2004;89:479-91.
- Hoegerle S, Nitzsche E, Althoefer C, Ghanem N, Manz T, Brink I, et al. Pheochromocytomas: detection with 18F DOPA whole body PET – initial results. *Radiology.* 2002;222:507-12.
- Plouin PF, Chatellier G, Fofol I, Corvol P. Tumor recurrence and hypertension persistence after successful pheochromocytoma operation. *Hypertension.* 1997;29:1133-9.
- Beatty OL, Russell CF, Kennedy L, Hadden DR, Kennedy TL, Atkinson AB. Phaeochromocytoma in Northern Ireland: a 21 year review. *Eur J Surg.* 1996;162:695-702.
- Xiao XR, Ye LY, Shi LX, Cheng GF, Li YT, Zhou BM. Diagnosis and treatment of adrenal tumours: a review of 35 years' experience. *Br J Urol.* 1998;82:199-205.
- Noshiro T, Shimizu K, Watanabe T, Akama H, Shibukawa S, Miura W, et al. Changes in clinical features and long-term prognosis in patients with pheochromocytoma. *Am J Hypertens.* 2000;13(1 Pt 1):35-43.
- Ariton M, Juan CS, AvRuskin TW. Pheochromocytoma: clinical observations from a Brooklyn tertiary hospital. *Endocr Pract.* 2000;6:249-52.
- Amar L, Servais A, Gimenez-Roqueplo AP, Zinzindohoue F, Chatellier G, Plouin PF. Year of diagnosis, features at presentation, and risk of recurrence in patients with pheochromocytoma or secreting paraganglioma. *J Clin Endocrinol Metab.* 2005;90:2110-6.
- Goldstein RE, O'Neill jr JA, Holcomb 3rd GW, Morgan 3rd WM, Neblett 3rd WW, Oates JA, et al. Clinical experience over 48 years with pheochromocytoma. *Ann Surg.* 1999;229:755-64.
- Neumann HP, Bausch B, McWhinney SR, Bender BU, Gimm O, Franke G, et al. Germ-line mutations in nonsyndromic pheochromocytoma. *N Engl J Med.* 2002;346:1459-66.
- Khorram-Manesh A, Ahlman H, Nilsson O, Oden A, Jansson S. Mortality associated with pheochromocytoma in a large Swedish cohort. *Eur J Surg Oncol.* 2004;30:556-9.
- Edstrom Elder E, Hjelm Skog AL, Hoog A, Hamberger B. The management of benign and malignant pheochromocytoma and abdominal paraganglioma. *Eur J Surg Oncol.* 2003;29:278-83.

Abstract

Long-term follow-up is indicated after surgery for a phaeochromocytoma. – Two patients presented with symptoms that suggested a recurrence of phaeochromocytoma, 17 and 14 years after a first manifestation of this disease for which they had undergone successful surgery. The first patient, a 57-year-old man, had typical symptoms of phaeochromocytoma and had recently experienced deterioration of the glycaemic control of his diabetes mellitus type 2. After initial evaluation and treatment with alpha-adrenergic blockade and propranolol, he again underwent surgery. In addition to peritoneal metastases confirmed to be caused by malignant phaeochromocytoma he also had a carcinoma of the caecum. The second patient, a 32-year-old woman, complained of headache and palpitations and had liver-enzyme disorders. Ultrasound examination revealed a tumour in the right upper abdomen and a recurrence of phaeochromocytoma was diagnosed; an intact pregnancy was also found. After a healthy son had been born by caesarian section, she underwent debulking of the large intra-abdominal lymph nodes and of two metastases in the lung. At the last follow-up she was under treatment with radioactive ¹²³I-meta-iodobenzylguanidine (¹²³I-MIBG) because of residual metastases. Studies report recurrence of phaeochromocytoma in 8-20% of cases, and such a recurrence may be either benign or malignant. Factors predictive for recurrence are older age, a malignant primary tumour, tumour weight above 60 g, extra-adrenal origin of the tumour and peroperative tumour spill. Long-term follow-up of patients is indicated, even after successful initial surgery. *Ned Tijdschr Geneesk.* 2006;150:1045-9